



## Relato de Caso

# Síndrome do martelo hipotenar: relato de caso e revisão da literatura

Márcia Maria Muniz de Queiroz,<sup>1</sup> Lícia Pachêco Pereira,<sup>2\*</sup> Clarissa Gondim Picanço,<sup>3</sup>  
Rodrigo de Castro Luna,<sup>2</sup> Fabrício da Silva Costa,<sup>4</sup> Cláudio Régis Sampaio Silveira<sup>2</sup>

<sup>1</sup>Médica Residente (R2) de Nefrologia do Hospital Universitário de Brasília, Brasília, DF, Brasil.

<sup>2</sup>Médicos Radiologistas do Serviço de Radiologia do Hospital Geral de Fortaleza e Membros Titulares do Colégio Brasileiro de Radiologia, Fortaleza, CE, Brasil.

<sup>3</sup>Médica Residente (R1) em Genética Médica da Universidade de São Paulo, Ribeirão Preto, SP, Brasil.

<sup>4</sup>Doutor em Ginecologia e Obstetrícia pela Universidade de São Paulo (USP), Médico Assistente Pós-Doutor no Royal Women's Hospital, Melbourne, Austrália.

Trabalho feito no Serviço de Diagnóstico por Imagem do Hospital Geral de Fortaleza, Fortaleza, CE, Brasil.

### INFORMAÇÃO SOBRE O ARTIGO

#### Histórico do artigo:

Recebido em 19 de setembro de 2009

Aprovado em 5 de outubro de 2012

#### Palavras-chave:

Síndrome

Transtornos Traumáticos

Cumulativos

Ultrassonografia

Ressonância Magnética

### R E S U M O

Paciente de 69 anos, com história de traumas repetitivos no punho, simulando clinicamente tenossinovite, sendo feitas ultrassonografia com doppler e ressonância nuclear magnética, que evidenciaram trombose da artéria ulnar. O diagnóstico preciso da doença do martelo hipotenar por meio desses exames possibilita uma intervenção precoce e melhora o prognóstico dos pacientes acometidos por essa rara afecção.

© 2013 Sociedade Brasileira de Ortopedia e Traumatologia. Publicado pela Elsevier Editora Ltda. Este é um artigo Open Access sob a licença de [CC BY-NC-ND](#)

### Hypothenar Hammer Syndrome: Case Report and Literature Review

#### A B S T R A C T

Case report of a 69 year-old patient, with history of repetitive trauma events in the wrist, clinically simulating tenosynovitis, being held with Doppler Ultrasound and Magnetic Nuclear Resonance, which showed ulnar artery thrombosis. The accurate diagnosis of the hammer hypothenar disease through those tests enable an early intervention, improving the prognosis of patients affected by this rare disease.

© 2013 Sociedade Brasileira de Ortopedia e Traumatologia. Published by Elsevier Editora Ltda. Este é um artigo Open Access sob a licença de [CC BY-NC-ND](#)

#### Keywords:

Syndrome,

Hand Injuries

Ultrasonography

Magnetic Resonance Imaging

\*Autor para correspondência: Hospital Geral de Fortaleza, Serviço de Radiologia e Diagnóstico por Imagem. Rua Ávila Goulart, 900, Papicu, Fortaleza, CE, Brasil. CEP: 60115-290.

E-mail: pacheco.licia@gmail.com

ISSN © 2013 Sociedade Brasileira de Ortopedia e Traumatologia. Publicado pela Elsevier Editora Ltda.

Este é um artigo Open Access sob a licença de [CC BY-NC-ND](#) doi: 10.1016/j.rbo.2012.10.004

## Introdução

Trombose da artéria ulnar, condição rara frequentemente secundária a trauma na eminência hipotenar, pode ser atribuível a um único evento traumático ou a insultos repetitivos nessa região, quando recebe o nome de síndrome do martelo hipotenar,<sup>1,2</sup> resultando em degeneração e trombose da artéria ulnar ao nível do hamato.<sup>3</sup>

Descrita primeiramente por Von Rosen em 1934, é relatada em ciclistas, tenistas, golfistas e em praticantes de diversos outros esportes,<sup>2</sup> podendo ainda estar associada à fratura do hamato, arterites, uso de bengalas e músculos anômalos.<sup>4,5</sup>

Devido ao mecanismo do trauma, há predomínio, na literatura, de pacientes do sexo masculino<sup>4</sup> e em fumantes.<sup>6</sup>

Os sinais e sintomas são bastante variáveis, podendo haver intolerância ao frio, cianose, hiperalgesia, fenômeno de Raynaud, neuropatia ulnar ou massa na região hipotenar e até mesmo necrose dos dedos das mãos.<sup>4</sup> A demonstração de um teste de Allen positivo para a oclusão da artéria ulnar é altamente sugestiva da afecção.<sup>4</sup>

É fundamental fazer o diagnóstico diferencial com doença de Raynaud, tromboangiite obliterante, esclerodermia, arterite de células gigantes, síndrome do desfiladeiro torácico, neuropatia ulnar e fenômenos tromboembólicos.<sup>4</sup>

O exame de eleição para a confirmação da suspeita clínica é a arteriografia, porém a ultrassonografia (US) com doppler e a ressonância nuclear magnética (RNM) podem ser úteis no diagnóstico.

Para evitar o fator traumático etiológico, anticoagulantes, vasodilatadores e trombolíticos têm sido usados na terapia para essa condição. Bloqueio dos nervos simpáticos, simpatectomia e, em casos agudos e severos, embolectomia com cateter têm sido relatados. Tratamento cirúrgico pode ser feito com ressecção e enxerto de veia usando técnica microcirúrgica.

## Relato do caso

Paciente do sexo masculino, 66 anos, tabagista e hipertenso, com história de pequenos traumas habituais prévios, salientando-se 15 dias antes do aparecimento dos sintomas trauma contuso no terço distal do antebraço direito, passando a apresentar aumento de volume e dor nessa região. Foi diagnosticado clinicamente como tenossinovite pós-traumática, que, mesmo após tratamento clínico, fisioterapia e antiinflamatório, não apresentou melhora, sendo encaminhado para o nosso serviço para realização de RNM e US com doppler do punho.

À US com doppler, a artéria ulnar apresentava significativo espessamento parietal a partir do terço médio do antebraço, observando-se ao nível do terço distal conteúdo ecogênico em seu interior, não se observando fluxo nessa região. Distalmente ao trombo na região palmar notou-se fluxo no sentido caudo-cranial, provavelmente relativo à circulação colateral (Fig. 1).

A RNM mostrava a artéria ulnar de calibre aumentado e paredes espessadas, sinal heterogêneo com predomínio de

hipersinal em T1, hipersinal em T2 e realce parietal após a injeção do meio de contraste paramagnético, com cerca de 5 cm de extensão e calibre de 1 cm (Fig. 2).

O paciente foi submetido a tratamento conservador, com recomendação para parada do tabagismo, evitar outros traumas locais, controle da hipertensão e uso de anticoagulantes. Em controle ecográfico cerca de três meses após o diagnóstico, nessa ocasião assintomático, evidenciou-se ainda trombose crônica, permanecendo a vascularização colateral no arco palmar. O paciente recusou-se a fazer outro exame de imagem de controle, porém, em contato telefônico após 12 meses, afirmou resolução espontânea dos sintomas, sem recorrência no período.

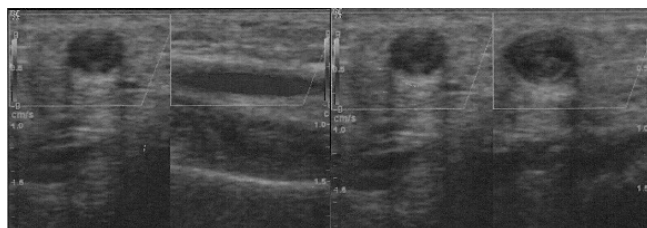


Fig. 1 – Ultrassom-doppler da artéria ulnar. No terço médio do antebraço (A) encontrava-se dilatada e com paredes espessadas, porém com fluxo presente e no terço distal (B) havia material ecogênico no interior (trombo) e ausência de fluxo.

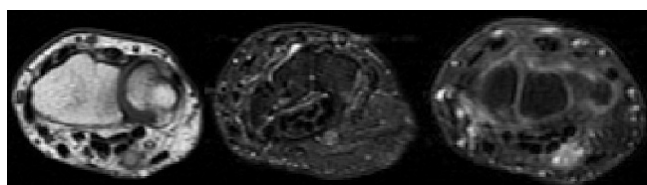


Fig. 2 – Sequências de RNM ponderadas em T1 (A), T2 com supressão de gordura (B) e após a injeção do meio de contraste (C), mostrando artéria ulnar dilatada e com alto sinal em T1 e T2, representando trombo, e realce parietal pelo meio de contraste, relacionado ao processo inflamatório pós-traumático.

## Discussão

Aproximadamente 50% dos casos de trombose ulnar não são diagnosticados inicialmente, como em nosso paciente, o que restringe o arsenal terapêutico e piora o prognóstico desses pacientes.<sup>7</sup> O quadro clínico varia muito de intensidade e forma,<sup>4</sup> podendo apresentar fenômeno de Raynaud, no qual palidez e cianose podem aparecer, enquanto hiperemia ainda não foi descrita,<sup>8</sup> intolerância ao frio, cianose, dor, isquemia dos dedos da mão, sintomas de neuropatia ulnar<sup>4</sup> e massa ou calor na região hipotenar,<sup>4</sup> podendo chegar a gangrena digital irreversível.<sup>9</sup>

O teste de Allen deve ser usado para a confirmação clínica do diagnóstico,<sup>4</sup> podendo ser negativo em 17% dos casos.<sup>2</sup> Esse consiste na oclusão simultânea das artérias radial e ulnar com posterior liberação da pressão de qualquer uma das duas artérias, o que deve promover enchimento imediato a partir dessa artéria, com retorno da coloração para a mão. Um teste positivo é indicado quando a cor não retorna à mão esbranquiçada.

O diagnóstico por imagem costuma ser feito por arteriografia, US com doppler ou RNM. O exame de eleição para confirmar o diagnóstico é a arteriografia, que mostra oclusão ou aneurisma da artéria ulnar distal.<sup>2,4</sup> Tem-se demonstrado excelente sensibilidade diagnóstica com o US com doppler, o qual permite perfeita visualização das artérias radial, ulnar e arco palmar, possibilitando a identificação de aneurismas,<sup>10</sup> sendo capaz de distinguir síndrome do martelo hipotenar de outras causas de isquemia digital.<sup>2</sup> Esse exame é útil na avaliação da reperfusão após reconstituição cirúrgica<sup>6</sup> e seguimento desses pacientes. Além disso, sua pronta acessibilidade, baixo custo relativo, segurança e não invasividade justificam suas inúmeras vantagens.<sup>3</sup> A RNM, exame não invasivo, usa contraste paramagnético relativamente seguro, sem irradiação, multiplanar e com alta resolução para tecidos moles, permite uma visualização detalhada de estruturas vasculares e de suas alterações, como trombos intraluminais, sendo também bastante útil na detecção de variações anatômicas dos pequenos músculos palmares, porém, devido ao seu elevado custo, não é usado de rotina.

O exame histopatológico geralmente revela hiperplasia da íntima com fragmentação ao longo da lâmina elástica interna e oclusão luminal com trombo organizado com ou sem formação aneurismática.<sup>10</sup>

A estratégia terapêutica permanece controversa, por causa do amplo espectro de sintomas e severidade na apresentação clínica. Dada a sua raridade, ainda não existem estudos prospectivos randomizados comparando tratamentos medicamentosos, cirúrgicos e intervencionistas. Para a maioria dos pacientes, a terapia conservadora é suficiente, principalmente no caso em que existe uma adequada circulação colateral.<sup>11</sup> Medidas conservadoras incluem o uso de ácido acetilsalicílico, anticoagulantes, trombolíticos e vasodilatadores, sendo o paciente sempre orientado a evitar o fator traumático e o tabagismo, se for o caso.<sup>4,12</sup> A maioria dos autores sugere uma terapia invasiva nos casos de isquemia com risco do membro ou resposta inadequada após tratamento multimedicamentoso e no caso de aneurismas da artéria ulnar. Pacientes esportistas profissionais também podem retornar às suas atividades mais rapidamente com o tratamento cirúrgico.<sup>12</sup> Estudos prévios descrevem ainda condutas não cirúrgicas em pacientes com isquemia digital, com tratamentos conservadores combinados com infusão intra-arterial de vasodiladores,<sup>13</sup> microcaterismo distal e embolização.<sup>14,15</sup> Tratamentos cirúrgicos incluem excisão do segmento da artéria ulnar com enxerto venoso,<sup>16</sup> ressecção do aneurisma com anastomose término-terminal, simpatectomia torácica e, se for o caso, amputação digital com úlcera necrótica.<sup>11</sup> Temming et al.<sup>17</sup> descreveram recentemente o uso autólogo do ramo descendente da artéria circunflexa lateral femoral como uma opção para o enxerto venoso na reconstrução da artéria ulnar,

com resultados positivos. Marie et al.<sup>18</sup> relataram um índice de recorrência dos sintomas em menos de 12 meses (média de 11 meses) de 27,7% em seu estudo retrospectivo de 47 pacientes, a maioria tratada conservadoramente, ressaltando-se a importância de um controle adequado a médio e longo prazo desses pacientes.

---

## Conclusão

A trombose da artéria ulnar, condição de difícil diagnóstico clínico isolado por suas inespecíficas características clínicas, está associada à intensa morbidade dos pacientes acometidos quando não diagnosticada adequadamente e tratada precocemente.

A demonstração ultrassonográfica ou por RNM de trombose na artéria ulnar distal permite um diagnóstico preciso da doença do martelo hipotenar quando aliada às frequentes manifestações clínicas dessa afecção, possibilitando uma intervenção precoce e melhorando o prognóstico dos pacientes acometidos por essa rara afecção.

---

## Conflitos de interesse

Os autores declaram inexistência de conflito de interesses na feita deste trabalho.

---

## REFERÊNCIAS

1. Troum SJ, Floyd WE 3rd, Saap J. Ulnar artery thrombosis: a 6-year experience. *J South Orthop Assoc.* 2001;10(3):147-54.
2. Cooke RA. Hypothenar hammer syndrome: a discrete syndrome to be distinguished from hand-arm vibration syndrome. *Occup Med (Lond).* 2003;53(5):320-4.
3. Okereke CD, Knight S, McGowan A, Coral A. Hypothenar hammer syndrome diagnosed by ultrasound – case report. *Injury.* 1999;30(6):448-9.
4. Fernandes CH, Tinós MS, Meirelles LM. Trombose da artéria ulnar por digitação: relato de caso. *Rev Bras Ortop.* 1998;33(11):911-3.
5. Mueller LP, Mueller LA, Degreif J, Rommens PM. Hypothenar hammer syndrome in a golf player – a case report. *Am J Sport Med.* 2000;28(5):741-5.
6. De Monaco D. de, Fritsche E, Rigoni G, Schlunke S, von Wartburg U. Hypothenar hammer syndrome – retrospective study of nine cases. *J Hand Surg Br.* 1999;24(6):731-4.
7. Mehlhoff TL, Wood MB. Ulnar artery thrombosis and the role of interposition vein grafting: patency with microsurgical technique. *J Hand Surg Am.* 1991;16(2):274-8.
8. Pineda CJ, Weisman MH, Bookstein JJ, Saltzstein SL. Hypothenar hammer syndrome: from of reversible Raynaud's phenomenon. *Am F Med.* 1985;79(5):561-70.
9. Conn J Jr, Bergan J, Bell J. Hypothenar hammer syndrome: posttraumatic digital ischemia. *Surgery.* 1970;68:1122-8.
10. Dethmers RS, Houpt P. Surgical management of hypothenar and thenar hammer syndromes: a retrospective study of 31 instances in 28 patients. *J Hand Surg Br.* 2005;30(4):419-23.

11. Yuen JC, Wright E, Johnson LA, Culp WC. Hypothenar hammer syndrome: an update with algorithms for diagnosis and treatment. *Ann Plast Surg*. 2011;67(4):429-38.
12. Swanson KE, Bartholomew JR, Paulson R. Hypothenar hammer syndrome: a case and brief review. *Vasc Med*. 2012;17(2):108-15.
13. Sharma R, Ladd W, Chaisson G, et al. Images in cardiovascular medicine: hypothenar hammer syndrome. *Circulation*. 2002;105(13):1615-6.
14. Bakhach J, Chahide N, Conde A. Hypothenar hammer syndrome: management of distal embolization by intra-arterial fibrinolytics. *Chir Main*. 1998;17(3):215-20.
15. Abdel-Gawad EA, Bonatti H, Housseini AM, Maged IM, Morgan RF, Hagspiel KD. Hypothenar hammer syndrome in a computer programmer: CTA diagnosis and surgical and endovascular treatment. *Vasc Endovascular Surg*. 2009;43(5):509-12.
16. Lifchez SD, Higgins JP. Long-term results of surgical treatment for hypothenar hammer syndrome. *Plast Reconstr Surg*. 2009;124(1):210-6.
17. Temming JF, van Uchelen JH, Tellier MA. Hypothenar hammer syndrome: distal ulnar artery reconstruction with autologous descending branch of the lateral circumflex femoral artery. *Tech Hand Up Extrem Surg*. 2011;15(1):24-7.
18. Marie I, Hervé F, Primard E, Cailleux N, Levesque H. Long-term follow-up of hypothenar hammer syndrome: a series of 47 patients. *Medicine (Baltimore)*. 2007;86(6):334-43.